

## TME İNTERNAL BOZUKLUKLARININ CERRAHİ TEDAVİSİ (VAKA RAPORU)

Prof. Dr. Orhan GÜVEN\*

**ÖZET:** TME'in internal bozukluğu, disk, kondil, fossa ve artiküler eminentia'da oluşan anormal bir ilişki olarak tarif edilebilir. Disk genellikle anteromedial olarak deplase olmuştur. TME'in oldukça sık rastlanılan problemlerinden olan internal bozukluk, anterior disk deplasmanı olduğu ve erken dönemlerde konservatif olarak koruyucu splint tedavisi ile tedavi edilebilir. Cerrahi tedavide iki esas vardır: diskin repozisyonu ve çıkarılması. Bazı hallerde bu iki tekniğin modifikasyonları da uygulanabilir. Bu makalede internal bozukluğu olan bir vaka ve cerrahi tedavisi takdim edilmiştir.

**Anahtar Kelimeler:** TME, Internal Bozukluk.

**SUMMARY: SURGICAL TREATMENT OF TMJ INTERNAL DERANGEMENT (CASE REPORT)** Internal derangement of the TMJ can be defined as an abnormal relationship of the disc to condyle, fossa, and articular eminence. The disc is usually displaced anteromedially. Internal derangement is a common problem of the TMJ. Conservative splint therapy is applied for the preventive treatment in the patients with anterior disc displacement. The surgical treatment of TMJ internal derangement consists of two basic principles; disk repositioning and disc removal. Several variations of these two procedures may be performed. In this paper, a case of internal derangement and its surgical treatment is presented.

**Key Words:** TMJ, Internal Derangement.

### GİRİŞ

TME'in internal bozuklukları, artiküler komponentlerin birinin veya birden fazlasının herhangi bir nedenle fonksiyonunun bozulmasıdır. Son on yılda, disk-kondil ilişkisinde bazı değişiklikler takdim edilmiştir. Genel olarak fikir birliği içinde olunan kavrama göre, disk genellikle anteromedial yönde yer değiştirir ve bu da ağrı ve mastikator sistemde bozukluklara yol açar (1).

Sebepler henüz spekülatiftir. Sebep bir makrotravma olabilir. Kronik olanlar ise, mikrotravmalar, muhtemelen

arka grup dişlerin eksiklikleri, kondilin posterior deplasmanına neden olan oklüzal kontaklardır. Bruksizm gibi kas hiperaktivitesine bağlı nedenlerde etyolojiye dahil edilebilir. Sebep tek olabildiği gibi birkaçı veya hepsinin toplanması sonucu oluşabilir (2).

Internal bozukluk başlığı altındaki en yaygın şekil, diskin posterior bandının incelişip uzaması sonucu diskin anteromediale deplasmanıdır. Bazı hallerde kondilin eklemi oluşturan yüzü düzleşebilir ve posterior bağların zayıflamasına neden olur. Internal bozukluğun en çok ilerlemiş ve konservatif tedaviye olanak vermiyen şekli ise disk ve atasmanların perforasyonudur (2). Bu tür rahatsızlıkların teşhisinde genellikle radyoloji bekleneni vermez, titizlikle yapılmış bir artrografi bir dereceye kadar yararlı olursa da imkanı bulunduğu takdirde ve usta bir el tarafından uygulanacak artroskopik inceleme gerekli teşhise yardımcı olabilir. Artroskopik teşhis araçlarının olmadığı hallerde hastanın anamnezi ve geçmişte uygulanan tedavilere hastanın verdiği cevap hekime yardımcı olacaktır.

Bu makalede konservatif yollarla uzun süre tedavi edilmesine rağmen cevap alınamamış bir hastanın cerrahi tedavisi takdim edilecektir.

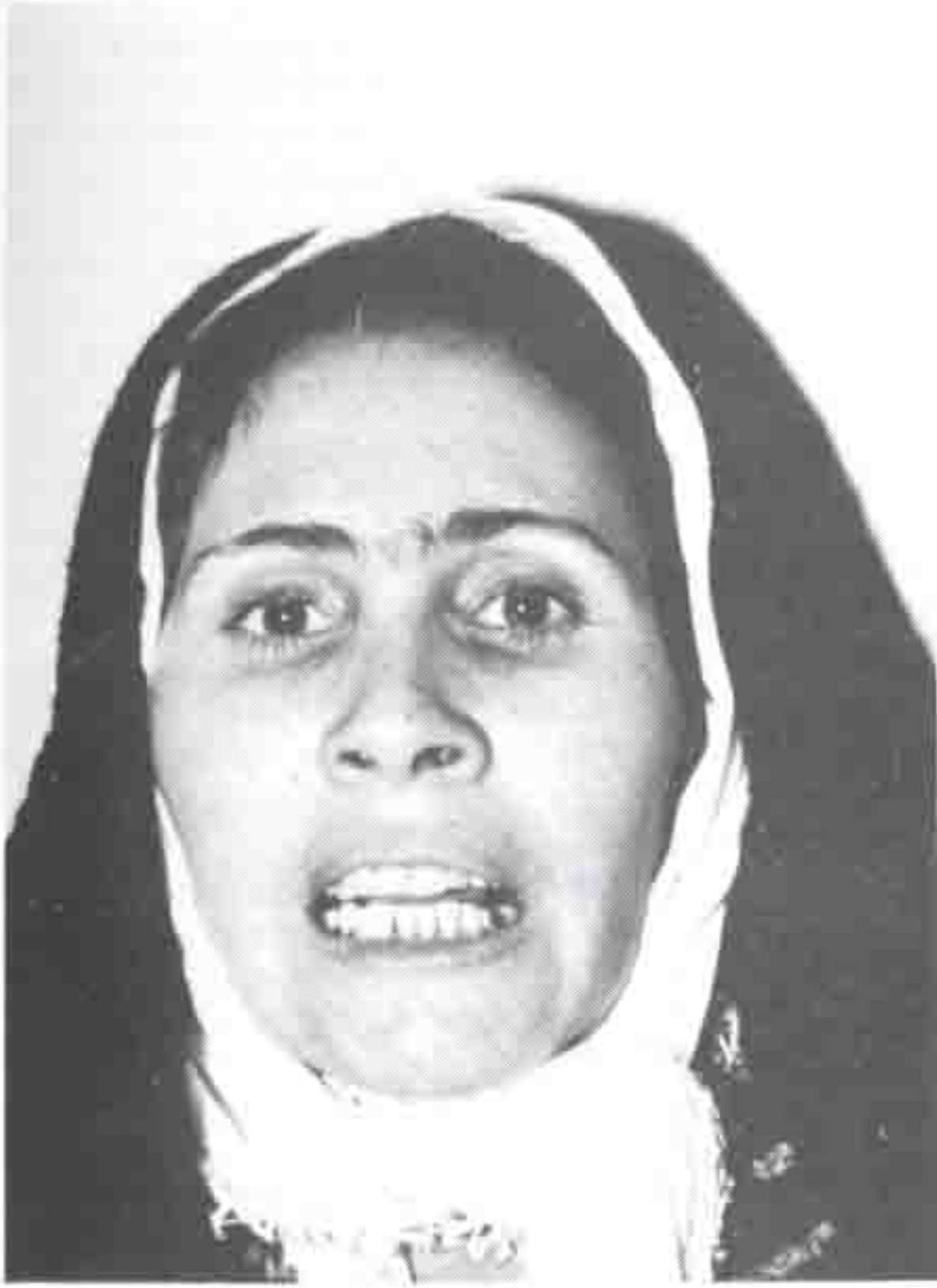### VAKA

37 yaşındaki kadın hasta kliniğimize sağ TME bölgesindeki şiddetli ağrı nedeniyle başvurdu. Hikayesinde; çene eklemi ile ilgili şikayetlerin 7-8 sene önce başladığı, bu şikayetlerin önceleri ağzını açma kapamada zaman zaman karşılaştığı güçlükler olduğu, açma hareketinin sonuna doğru geldiğinde eklemden bir atlama ve ses algıladığını belirtti. Zamanla bu şikayetlerine ağrısında eklendiğini belirten hasta, üç sene evvel ilk kez bir üniversite kliniğine başvurduğunu ve uzun süren bir tedavi programına alındığını belirtti. Bu tedaviler süresince muhtelif protezler taktığını, zaman zaman dislerinin üst yüzeyinden aşındırma yapıldığını belirtti.

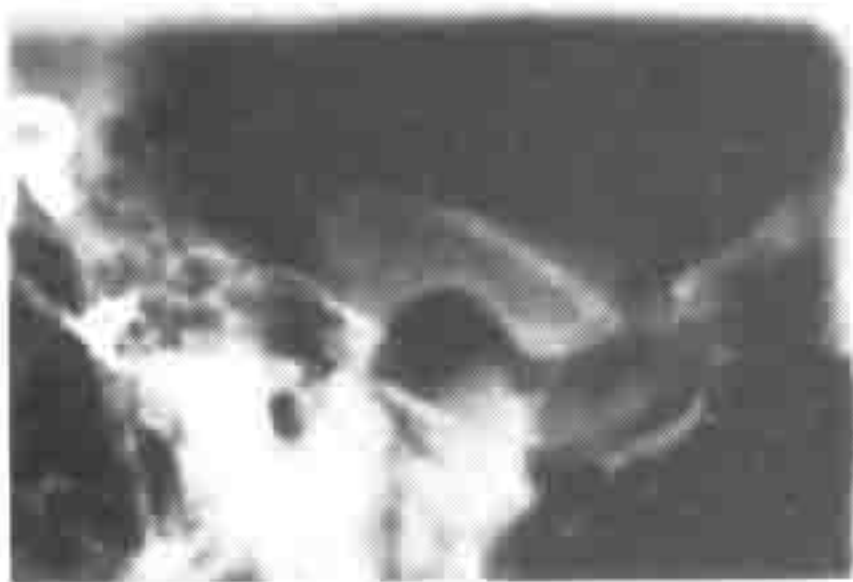
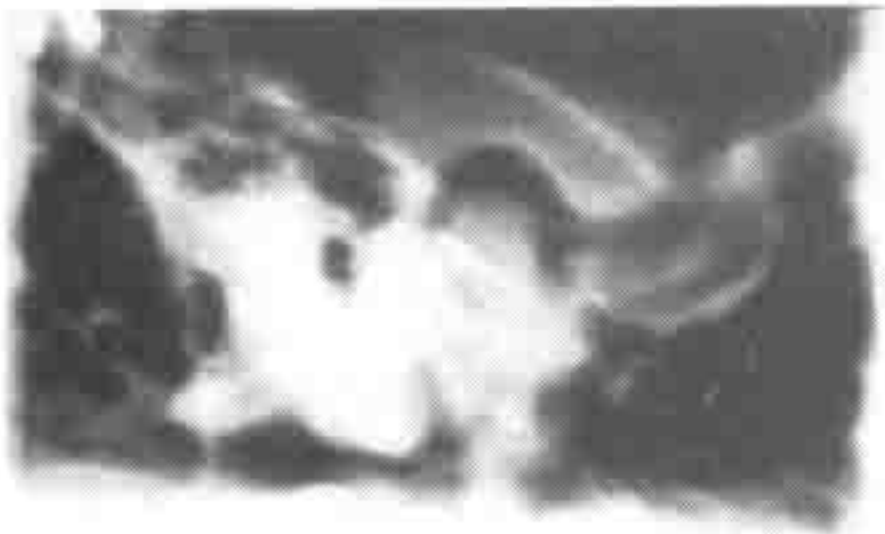Hastaya yaptığımız klinik muayenede, hastanın ağzını maksimum 0.5 cm açabildiğini (Resim 1), bu açma hareketinin çok ağrıya neden olduğu tesbit edildi. Hastanın istirahat halinde de, aldığı analjeziklere rağmen ağrısının kesilmediğini gece uykuları için sedatif aldığı ve bunlara rağmen uyuyamadığını belirtmesi üzerine hastaya ameliyat endikasyonu koyuldu. Bu arada preoperatif tetkik amacı ile alınan ağız açık ve kapalı konumda alınan radyografide sadece istirahat konumunda eklem aralığının biraz genişlemiş olduğu gözleniyordu (Resim 2).

\* A.C. Diş Hekimliği Fakültesi, Ağız, Diş ve Çene Hastalıkları ve Cerrahisi A.B.D., Beşerler, Ankara

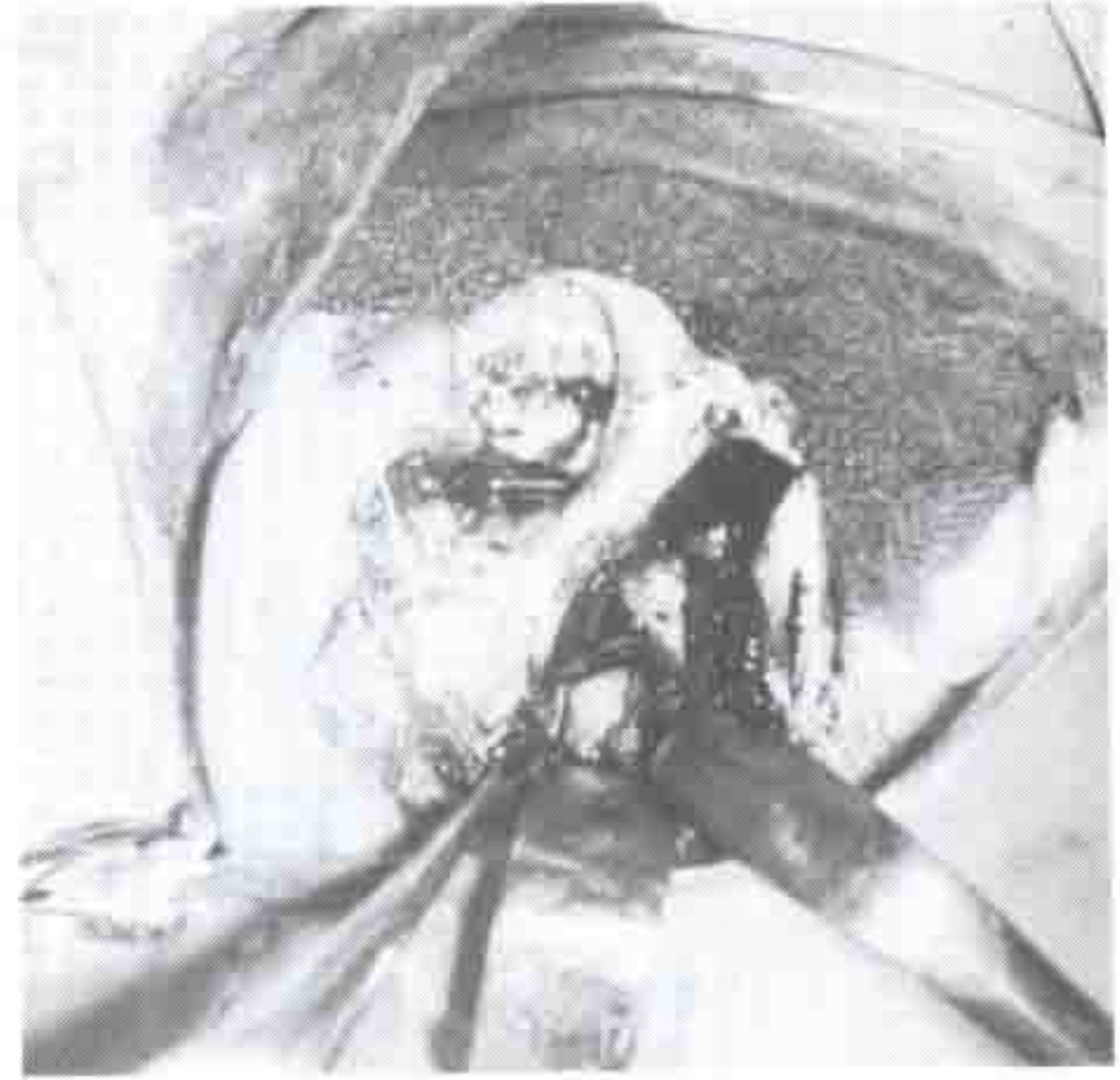




Resim 1- Hastanın ameliyat öncesi ağız açıklığı.




Resim 2- Ağız kapalı ve açılırken konçil pozisyonu.



Resim 3- Intraoperatif görünüm

N. Facialis'in dallarını korumak suretiyle preauricular insizyon ile TME bölgesine yaklaşıldı. Eklem kapsülü insize edildikten sonra (Resim 3) dikkatli bir şekilde menisektomi yapıldı. Menisektomi sonrası gros olarak diskteki şekil 1'deki andran neredeyse perforasyona gitmekte olan hasar açık olarak görülmekteydi (Resim 4). TME kapsülü, cilt altı dokular ve cilt dikildikten sonra nazo-trakeal anestezisi uygulanarak hasta ekstübe edildi.

Postoperatif ilk gün olmasına ve postoperatif ödeme rağmen hastanın ağız rahatlıkla ve ağrısızca açtığı gözlemlendi. Ameliyatı takip eden 6. ve daha sonraki günlerde ağız maksimum açıklığına ve ağrısız bir mastikasyona kavuştuğu gözlemlendi (Resim 5).

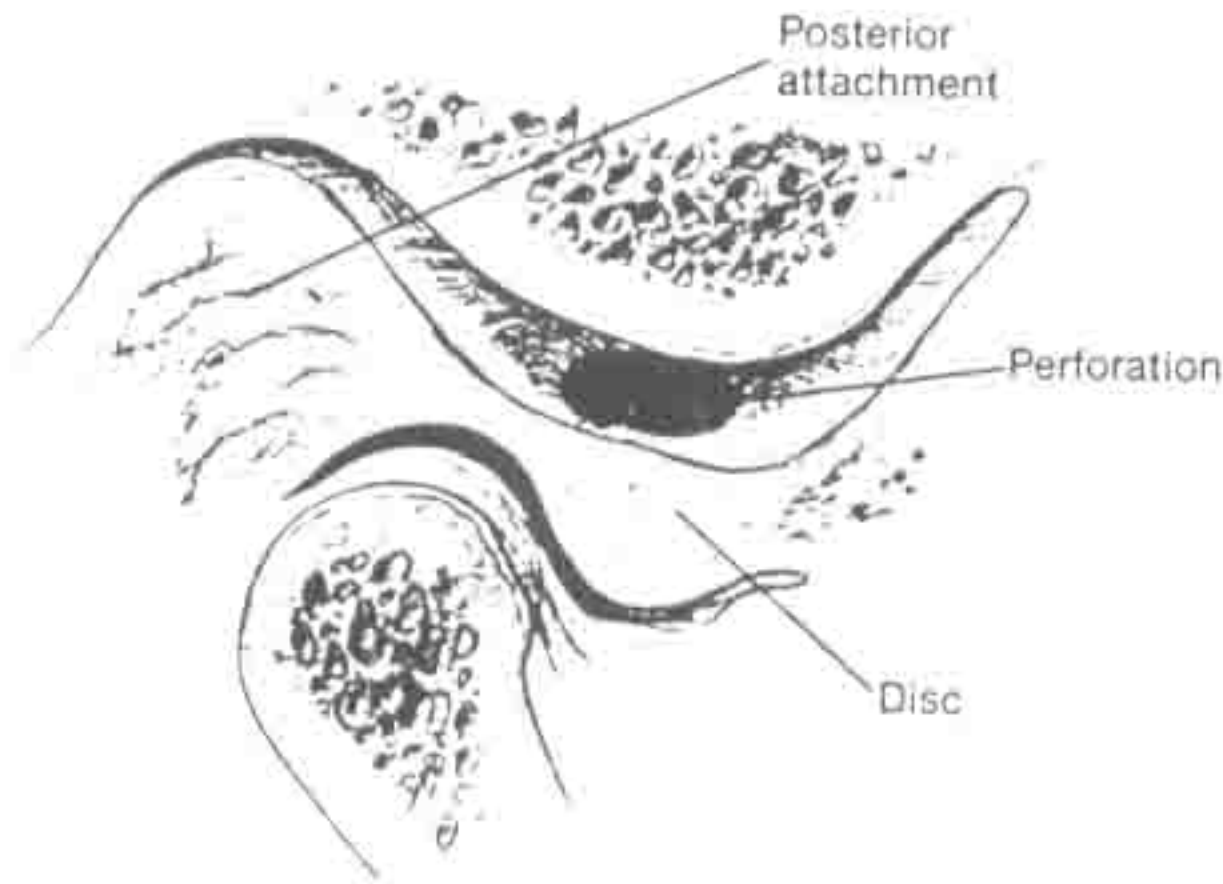


Resim 4- Diskteki dejenerasyonun post operatif görünümü.





Resim 5. Ameliyat sonrası ağrı



Şekil 1. Diskte travmatik lezyon

### TARTIŞMA

Diskin deplasmanı üzerine oldukça ilginç tartışmalar vardır. Bir çok araştırmacı bu olayın bir varsayım olduğunu savunurken, McCarty ve Farrar (4) 1979 da anteromedial dislokasyon üzerine önemli yayınlar yapmışlardır. Bu araştırmacıları takiben Westesson ve Rohlin (5) kadavra çalışmaları

larında % 56 oranında, 1985 de Buckley ve Dolvick (1) % 25 oranında kas problemleri ile birlikte internal bozukluk bulguları rapor etmişlerdir. Bu muelliflerin bulgularından da anlaşılacağı gibi internal bozukluk oranının hiç de az olmadığı ortadadır. Internal bozukluk, arka bağların az veya ileri derecede gevşekliğinden, diskin hasan hatta perforasyonu şeklinde ortaya çıkabilir.

Tedavi konservatif veya cerrahi yolla olur. Erken dönemde protrusiv splint tedavisi tercih edilir. Bu tedavi kesici dişler başbaşa getirilmek suretiyle hazırlanan bir splintin 1-6 ay kullanılması ve yarar sağlandığı takdirde kalıcı tedavi yöntemlerinde, selektif mölleme, ortodontik ve protetik tedaviye geçilir. Konservatif yöntemlerin yararlı olmadığı hallerde tedavi ancak cerrahi yöntemlerle mümkün olur.

Cerrahi müdahale, hasarın olduğu komponente yönelik olur. Eğer kondilde romatoid nedenle oluşmuş bir dejenerasyon mevcutsa, kondilin en üst seviyeden kesilmesi (high condylectomy) veya kondil yüzünün traşlanarak düzeltilmesi düşünülür (6).

Değişik etyolojik faktörler yüzünden diskin arka bağlarının gevşemesi halinde "V plasti" veya menisektomi, arka bağların parçalanmış ve diskte kalıcı hasarın olduğu hallerde yine ilk etapta mümkünse arka bağların tamiri eğer mümkün değilse ve çok ağrılı ve kronik bir tablo ise menisektomi düşünülür (2).

Takdim ettiğimiz vaka gerek anamnezi gerek klinik semptomları ile TME komponentinde bir bozukluk olduğunu hatta bu bozukluğun disk veya arka bağlarda olduğunu sergiliyordu. İnsizyon daha önce belirttiğimiz gibi (3) preauricular olarak yapıldı, TME cerrahi olarak açıldıktan sonra komponentlerin incelenmesinden sonra disk üzerinde kronik ağrıya stimulus olabilecek hasar tespit edildikten sonra menisektomiye karar verildi. Kronik irritasyon kaynağı olan yapı çıkarıldıktan sonra ağrının ortadan kalktığı ve hastanın sağlıklı bir şekilde mastikasyona başladığı gözlemlendi.

### YARARLANILAN KAYNAKLAR

1. Buckley S, Dolvick MF Prevalence and historical characteristics of muscle disorder and internal derangement patients. AADR Abstracts, 303-304, 1985.
2. Dolvick MF Sanders B TMJ Internal Derangement and arthrosis The CV Mosby Co St Louis, 1985.
3. Güven O Temporomandibuler eklem ankilozunda cerrahi tedavi. Otorinolaringol ve Stomatol Dcr 1, 24-27, 1987.
4. McCarty WL Farrar W Surgery of internal derangements of the temporomandibular joint J Prosthet Dent 42: 2-7, 1979.
5. Westesson PL Rohlin M Internal derangement related to osteoarthritis in tempotomandibular joint autopsy specimens. Oral Surg 57: 17-19, 1984.
6. Walker RV Kalamchi S A surgical technique for management of internal derangement of the temporomandibular joint J Oral Maxillofac Surg 45: 299-305, 1987.

### Yazışma Adresi:

Prof. Dr. Orhan Güven  
Ankara Üniversitesi  
Diş Hekimliği Fakültesi  
Ağız, Diş ve Çene Hastalıkları ve Cerrahisi A.B.D.  
Beşevler / ANKARA